4ª JORNADA
Sociedad Valenciana de Anestesiología, Reanimación y Tratamiento del Dolor
24 ENE 2025 VALENCIA

ANESTESIA INTRADURAL CONTINUA EN PACIENTE CON VÍA AÉREA DIFÍCIL

Fátima Torregrosa, Elia Torres, Lidia Serra, Rocío Rocamora, Jorge Bellver, Juan Vicente Llau
SARTD, Hospital Universitario Doctor Peset

INTRODUCCIÓN

El manejo anestésico de los pacientes con múltiples comorbilidades presenta grandes desafíos. Como anestesistas debemos adaptarnos, implementar técnicas diversas y planear nuestra estrategia a seguir (1).

PRESENTACIÓN DEL CASO

Varón de 67 años ASA IV que ingresa en el hospital por fractura subcapital de cadera. Entre sus antecedentes destaca una cardiopatía isquémica con FEVI 26%, disena III/IV, FA, múltiples ingresos por complicaciones infecciosas en contexto de VIH mal controlado y una tumoración del suelo de la boca de 70 x 67 x 50 mm con adenopatías en amígdala y posibles implantes en repliegue aritenoepiglótico, pendiente de intervención.

Dados los antecedentes cardiológicos del paciente y su posible vía aérea difícil se decide realizar un bloqueo femoral con levobupivacaína 0,25% + mepivacaína 1% 19 ml. Además se opta por una anestesia neuroaxial mediante un catéter intradural continuo. Para ello se realiza con un set Perifix® una punción en L4-L5 y se coloca el catéter con salida de LCR claro. Para la intervención se administra un bolo de levobupivacaína 0,25% 4mg antes de comenzar y un refuerzo posterior de 2mg.

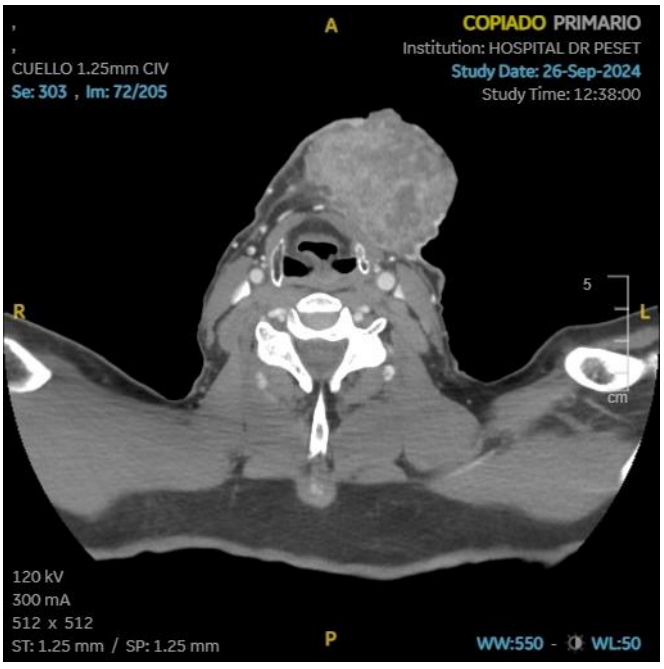

DISCUSIÓN

La anestesia intradural continua es una técnica poco utilizada en la actualidad que presenta numerosas ventajas (2). Entre ellas destacamos la administración repetida de bajas dosis de anestésico local que permiten adaptarnos a las necesidades del paciente durante la intervención. Además al utilizar bajas dosis confiere una mayor estabilidad hemodinámica, siendo una opción a tener en cuenta en los pacientes con comorbilidades cardiológicas como en nuestro caso clínico.

CONCLUSIONES

Debemos tener en consideración técnicas menos utilizadas como la anestesia intradural continua en nuestra práctica diaria.

Es una opción a considerar en los pacientes de alto riesgo con comorbilidades cardiacas y vía aérea difícil que se someten a cirugía de miembro inferior.

Bibliografía:

Vega Orozco MR, Oliveros Rey LF, Tafur Currea SJ, Suárez Molina VE. Manejo Anestésico en Pacientes con Comorbilidades Complejas: Estrategias Efectivas y Resultados Postoperatorios. Ciencia Latina Revista Científica Multidisciplinar, 8(3), 10113-10131.

Chandra Mohan K, Edwin S. Continuous spinal technique in surgery and obstetrics. Best Practice & Research Clinical Anaesthesiology. 2023; 37(2): 139-156.

SVARTD
Sociedad Valenciana de Anestesiología, Reanimación y Tratamiento del Dolor